ガンマナイフ inside
同志による治療の核心

Vol.12

照射計画におけるマージンと適時修正について知見を深める

Evolving concepts in margin strategies and adaptive radiotherapy for glioblastoma: A new future is on the horizon.　Tseng CL, et al.
Neuro Oncol. 26(12 Suppl 2):S3-S16, 2024

紹介担当 洛西シミズ病院 川邊拓也
（ガンマナイフ同志）
大田記念病院 中崎清之，国立循環器病研究センター 森久恵
新須磨病院 近藤威，岡村一心堂病院 蓮井光一，新須磨病院 梶本裕人

【この論文の独自性】
膠芽腫の放射線治療に関してMR-Linacを使用した新たな治療計画の提案.

【要点】
CTVマージンは従来5-30mmとばらつきあるが，縮小しても辺縁再発は増えない.
MR-Linacにて毎回正確な照射領域を検討することで，余分なマージンを省ける.
PET画像含めた機能画像も併せて，照射部位を決定する.

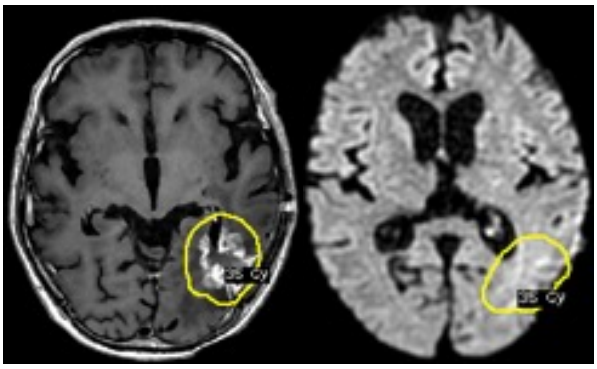

自験例：造影領域に拡散強調像を合わせて照射範囲を決定し計画

各ガンマナイフ治療医のコメント

- MR-Linacでの評価ではあるが，ガンマナイフも分割照射が可能となっており，分割中の照射範囲修正やマージン設定については参考となった.
- 拡大局所照射でT2高信号領域の照射について，意見が分かれていることが勉強になった.
- 膠芽腫はOSのみならず，PS, ADLの維持を最優先すべきである.
- MR-Linacは前立腺癌の治療において，腸管ガスによる対象の変位まで調整できる点で優れているが，膠芽腫は完治は望めず，治療の進歩がそのまま有益性にはつながらないところが歯がゆいものである.
- 最大3cmのマージン設定の考え方に驚いた．薬物治療の進歩で長期生存が見込める時のことを想定し，マージンはできる限り絞るほうが良い.
- 毎日の修正は固定臓器内の病巣である膠芽腫においてあまり必要ではない.
- 膠芽腫は浸潤性であること，臓器ごと全摘出が不可能なことより，外科摘出で完治は困難である．完治を目指せないため，治療で副作用を起こさずPSを下げない緩和的治療であることを認識することが大切である.

お問い合わせ
社会医療法人
岡村一心堂病院
より良い医療を地域の人々に
TEL 086-942-9900
FAX 086-942-9929